

Medical Technology News

臨床検査室新聞

謹賀新年

今年も宜しくお願い致します！




新年明けましておめでと
うございます。

臨床検査室新聞を発行し
てから、はや一年と六カ月
が経過しました。これも一
重に皆さまのご指導の賜物
と深く感謝致しております。
有難うございました。

さて、昨年検査室では大
きな出来事が二つありまし
た。一つは新人を迎え入れ
る事ができ平均年齢が幾分
下がり活気が生まれたこと、
もう一つは新しい自動分析
機の導入とシステムの更新

により報告書をリニューアルしたこと
です。新しい報告書については皆様に
は少々ご迷惑をお掛けしましたが、慣
れていただけでしたでしょうか？

今年はいよいよ新年にあやかりさらに飛
躍してまいりたいと思っておりますので、変
わらぬ御指導を宜しくお願い致します。
皆さまのご健勝とご活躍をお祈りい
たしまして新年の挨拶といたします。



LOOK

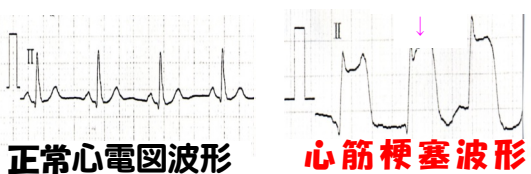
心筋梗塞とは？

心筋梗塞とは、心臓の筋肉に酸素と栄養素を送る冠動脈の内部が動脈硬化によって閉塞し、心筋細胞が次々に壊死していく疾患です。症状としては前胸部に強い痛みや締め付け感、圧迫感が30分以上続き、痛みの為に恐怖感や不安感を伴います。検査技師が携わるものとして血液検査、心電図検査、心臓エコー検査、冠動脈造影検査などがあります。

★心臓エコー検査⇒直接心臓の動きを画像で見る検査です。心筋梗塞では心臓の壁（筋肉）の動きが悪くなる壁運動異常が見られます。

★冠動脈造影検査⇒カテーテルと呼ばれる細いチューブを手や足の動脈から心臓の血管内へ送り込み、これを通じて造影剤を血管内に注入し冠動脈を撮影し、閉塞部位の特定、治療を行います。

★心電図検査⇒特徴的な波形（ST上昇）が見られます。



E型肝炎

(hepatitis E Virus, HEV)

動物の生肉を食べることにより感染!?

2011年開運風水 金運UP

- お財布は寝室の北側に置くのがポイント
- お財布や通帳は布に包んで水晶と一緒にしまおう◎
- フクロウは、幸運や金運のしるし

2011年 1月
第19号
発行元 八雲総合病院
臨床検査室



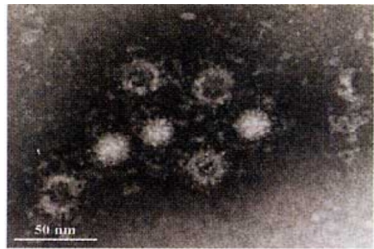
ほと time

卯年効果でペットとしてうさぎを飼い始める人が増えているそうです。うさぎにとって今年はまだ「飛躍の年」になりそうです。国が変われば干支も変わり、ベトナムやタイでは卯年ではなく猫年だそう。年の初めは寒いので猫のようにま〜るくなって過ごしている私には猫年効果が抜群に効いているようです。暖かくなってから「飛躍の年」にするにや〜



E型肝炎ウイルスは経口感染するウイルスで、元来はインド・ネパールなど南アジアに多いとされてきましたが、わが国でも、ブタ、イノシシ、シカなどに広く感染しており、ブタなどの糞便から、あるいは加熱が不十分な食肉からのヒトへの感染が起きています。非常に稀ですが、劇症肝炎を起こすことがあり、妊婦では重症化しやすいなどの点から近年、注目されています。

また、輸血によるE型肝炎感染症例が道内でも報告されており、現在、北海道血液センターでは試験的に献血者のE型肝炎検査を行っています。



HEV粒子の電子顕微鏡像

検査の基本

輸血前検体の保存について

輸血後感染症があります。輸血後にウイルス感染が確認された場合に、その原因をつきとめるため、輸血前の検体の保存が必要です。当検査室では、不規則性抗体検査後の検体を2cc、マイナス20℃以下で2年間保存しています。輸血後に、ウイルス感染が疑われるような場合は、輸血後の検体とあわせて検査が可能です。詳しくは輸血検査担当者までご連絡下さい。(内線225)



編集後記

今年は、どんな年になるでしょうか？プロ野球では斎藤祐樹投手が日本ハムに入りファンにとっては楽しみ年になりますね。

さて、検査室新聞も2年目に入りました。今年も毎号期待されるような紙面づくりを考えていきたいと思っておりますので、二〇一一年も何卒よろしくお願い致します。

